



# 16S-23S rDNA NGS: meer dan je dacht

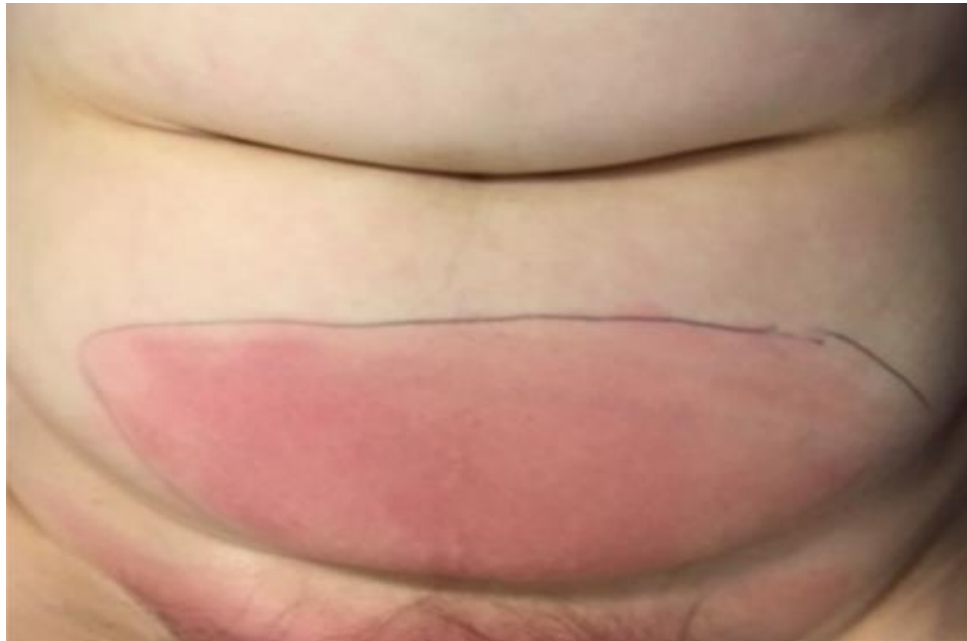Alewijn Ott, arts-microbioloog

# Patient A

- Vrouw, 68 jaar
- Opname WZA (Assen) 4 februari
- T 39<sup>5</sup>, ziek
- Bloedkweken
- Start Rx augmentin



- Rode, pijnlijke onderbuik



- Fasciitis necroticans?
- Op OK: openleggen, grijze subcutis



- Alle kweken helaas negatief
- Ook van 2<sup>e</sup> en 3<sup>e</sup> necrotectomie na 5 en 7 dagen

5	MATERIAAL	Pus won...
		Pus wond diep onderbuik
5	GRAMPREPARAAT	Leukocy...
	Leukocyten	: +
	Erythrocyten	: +++
	Bacteriën	: -
5	BANALE KWEK	-Geen ...
		-Geen micro-organismen gekweekt.
5	ANAEROBE KWEK BREED	-Negatief
5	GISTEN	-Negatief

- Inmiddels Rx tazocin

- Chirurg belt op dag 13: hoe verder met de AB?
- Kliniek wijst op groep A streptokok

Dus ...

benzylpenicilline iv 12ME/d +  
clindamycine 600mg 3dd

- Er is alleen nog pus van OK op dag 7



## Uitslag 16S-23S rDNA NGS analyse

Deze test is experimenteel

### NGS ID score interpretatie

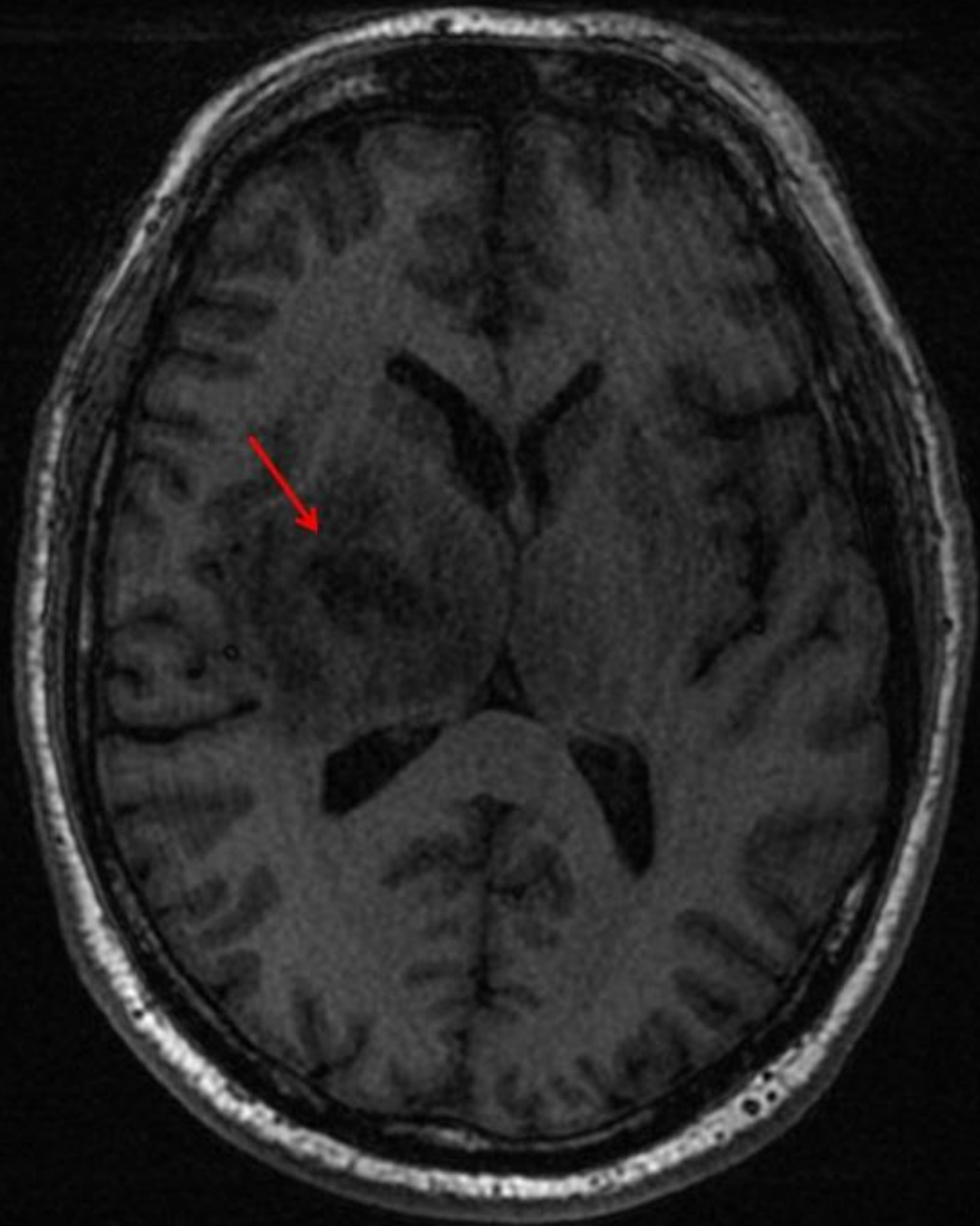
Species identificatie	ID Score >0,986
Genus identificatie	ID Score >0,90 - <0,986
Unidentified m.o.	ID Score <0,90

16-23S rDNA NGS analyse	Contig (bp)	Identities	ID score	Fractie %
Streptococcus pyogenes	4475	4461/4461	1	99,7%

# Patient B

- Man, 63 jaar
- Dag 1: moeilijker spreken
- Dag 2: koorts
- Dag 3: krachtsverlies linker arm en been
- Dag 4: opname Scheper ZH (Emmen)
  
- MRI







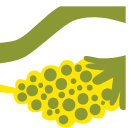
- Start:

Rx ceftriaxon 2 dd 2 g IV +  
metronidazol 3 dd 500 mg IV

- Dag 4: UMCG → drainage via punctie

- Dag 8: Switch ceftriaxon naar  
Rx amoxicilline 12 g/d IV

- Geen anaeroben gekweekt  
Stop metronidazol



- 6 weken amoxicilline IV +
- 6 weken amoxicilline PO
- Goed herstel, behalve  
krachtsverlies van m.n. linker been

(hersenenabces 1,5 mnd na wortelkanaalbehandeling)



- Gram van pus: streptokokken
- **Kweek:**

*Streptococcus anginosus*  
*Aggregatibacter aphrophilus*

- **16-23S rDNA NGS analyse:**

*Streptococcus intermedius* (89,4%)  
*Parvimonas micra* (9,0%)  
*Fusobacterium hwasookii* (1,6%)

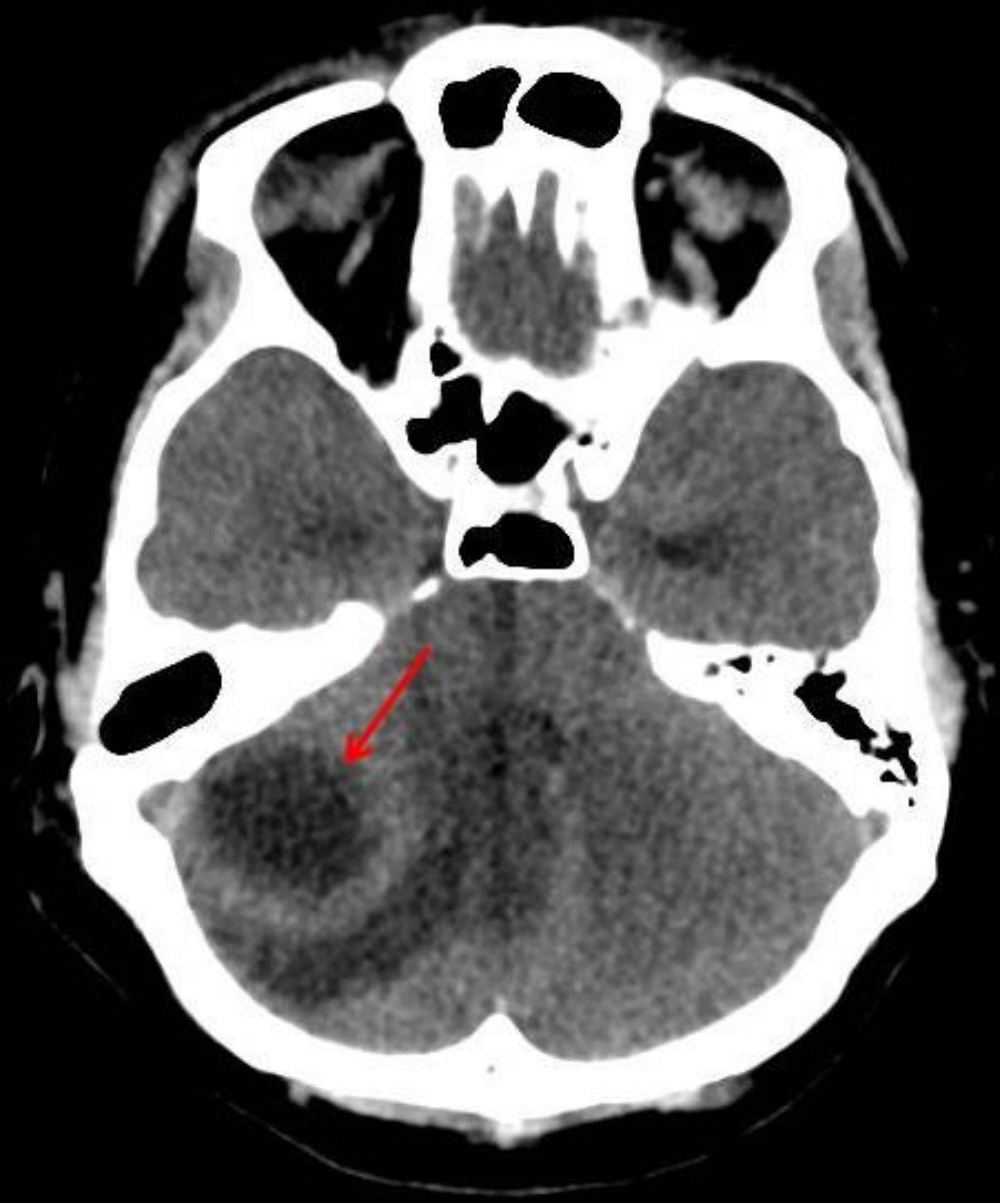
# Patient C

- Man, 30 jaar
- Opname in MCL (Leeuwarden)
- Verward, misselijk, braken
- Kort na opname hartstilstand → reanimatie

(3 wkn na cholesteatoom ooroperatie)

- CT brein:

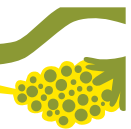




- Start:

Rx ceftazidim 3 dd 2 g IV +  
flucloxacilline 6 dd 2 g IV  
metronidazol 3 dd 500 mg IV

- Met spoed naar UMCG → drainage via boorgat  
stinkende pus
- Maximale zorg op IC
- Geen verbetering
- Overleden op dag 3



- Gram van pus: gram negatieve staven

- **Kweek:**

*Porphyromonas asaccharolytica*

*Porphyromonas somerae*

*Parvimonas micra*

- **16-23S rDNA NGS analyse:**

*Fusobacterium necrophorum* (96%)

*Porphyromonas asaccharolytica* (3%)

*Porphyromonas somerae* (0,5%)

*Parvimonas micra* (0,1%)



# Conclusie

- **16-23S rDNA NGS:** meer dan je denkt
- bij negatieve kweek
- bij moeilijk te kweken bacterie
- bij ernstige infectie door mengflora

